Lane Medical Library

Aus der Universitäts-Frauenklinik Göttingen.
(Direktor: Prof. Dr. Martius.)

Ueber die Fistula cervico-vaginalis laqueatica.

Inaugural-Dissertation

zur

Erlangung der Doktorwürde der Medizinischen Fakultät der Universität zu Göttingen

vorgelegt von

Hans-Carl Meinheit.
approb. Arzt aus Dransfeld.

Göttingen 1931.

Druck der Göttinger Handelsdruckerei.

Gedruckt mit Genehmigung
der Medizinischen Fakultät der Universität Göttingen.

Dekan: Prof. Dr. Martius.
Referent: Prof. Dr. Martius.

Tag der mündlichen Prüfung: 24. November 1931.

Fistelbildungen zwischen Scheide oder Gebärmutter einerseits und Blase oder Mastdarm andererseits als Folgezustände von bei der Geburt gesetzten Verletzungen und besonderen pathologischen Vorgängen sind seit langem bekannt und in der Literatur zahlreich beschrieben worden. Ein viel selteneres Vorkommnis sind die abnormen Verbindungsgänge, die auf den utero-vaginalen Teil des Genitale beschränkt sind und in der Literatur unter dem Namen der fistula cervico-vaginalis laqueatica nach L. A. Neugebauer zusammengefaßt werden. Franz v. Neugebauer, der sich besonders mit dem Studium der Blasenscheidengebärmutterfistel beschäftigte, ist auf Grund einer Sichtung des gesamten Harnfistelmaterials (420 Fälle aus der Kasuistik des Vaters und etwas über 200 Fälle aus eigener Beobachtung) zu der Ansicht gekommen, daß wenigstens in 5% aller Fälle von Harnfisteln des Weibes, speziell der hochgelegenen, sich gleichzeitig auch Mutterhalsscheidenfisteln vorfinden, und zwar häufig an der hinteren Cervixwand, seltener an der vorderen. Im Laufe der folgenden Jahre haben dann andere Autoren, die später noch genannt werden, Beobachtungen von reinen Cervico-vaginalfisteln ohne Verbindung mit der Blase veröffentlicht. Diese sind als das Produkt bzw. der Folgezustand der isolierten Cervixrisse aufzufassen, d. h. derjenigen Risse, die auf die Wand der Cervix beschränkt bleiben und nicht auf die Nachbarschaft übergreifen. Den Anlaß zu vorliegender Arbeit gaben zwei an der Universitätsfrauenklinik Göttingen und eine von mir an der Universitätshautklinik (Direktor Prof. Dr. Riecke) beobachtete Fistel, deren Beschreibung ich jetzt geben werde, und die vielleicht einiges zur aetiologisch einheitlichen Auffassung dieser seltenen Fistelform beitragen dürfte.

Fall I:

R. H., Haustochter, 17 Jahre.

Anamnese: Eltern und Geschwister gesund. Sie selbst nie ernstlich krank gewesen. Erste Regel mit $14^1/_2$ Jahren, in regelmäßigen Intervallen alle 4 Wochen und 5 Tage mittelstark. Letzte Regel im September 1928. Keine Stuhl- und Harnbeschwerden, kein Ausfluß.

Nach Angaben der Patientin erfolgte der einzigste und erste Verkehr im Juni oder Juli 1928. In der Nacht nach dem Verkehr trat die Periode 4–5 Tage zu früh auf. Danach wieder regelmäßig, die Blutungen waren aber geringer und dauerten nur 4 Tage. Letzte Blutung Ende September. Am Abend vor der Aufnahme in die Klinik traten nach körperlichen Anstrengungen wehenartige Schmerzen im Kreuz auf. In der Nacht starke Blutungen. Der hinzugezogene Arzt versuchte nach Angabe der Hebamme eine Ausräumung, konnte aber den Muttermund nicht genügend erweitern (angeblich bis Hegar 20). Patientin wurde mit einer Tamponade am 4. XI. 28 in der Klinik eingewiesen.

Aufnahmebefund: Kräftiges Mädchen in gutem Ernährungszustand, Haut etwas blaß, Schleimhäute gut durchblutet.

Augen: Pupillen rund, gleich weit, reagieren prompt auf Licht und Convergens.

Mund: Zunge feucht, etwas belegt, Rachenorgane ohne Veränderungen.

Thorax: gut gewölbt, Lungengrenzen gut verschieblich, überall vesiculäres Atemgeräusch. Herz in normalen Grenzen, systolisches Blasen über der Pulmonaris, 2 PT stärker 2 AT, übrige Töne rein. Puls gut gefüllt, regelmäßig, 124 in der Minute. Temperatur 37,9 axillar.

Abdomen straff.

Extremitäten: Reflexe ohne Veränderung.

Blutsenkungsgeschwindigkeit nach Fahreus: 75 Minuten. Haemoglobin 75%.

Gynäkologischer Befund: Mammae vergrößert, Colostrum positiv.

Fundus uteri: 1—2 Querfinger unterhalb des Nabels. Es bestehen mäßig kräftige Wehen mit 5 Minuten Pause. Herztöne des Kindes nicht festzustellen. Hymen perforiert, Scheide weich, weit aufgelockert. Livide. Die Speculum-Untersuchung ergibt folgendes Bild: Aus dem Muttermund ragt etwa 5 cm weit eine blaufarbene, nicht sichtbar pulsierende Nabelschnurschlinge heraus. Der Muttermund ist für einen Finger durchgängig. Geringer

Blutabgang. Von einer weiteren digitalen Untersuchung wird abgesehen.

Diagnose: Abortus incompletus afebrilis mens V.

5,30 Uhr abends. Einleitung einer Hypophysinchininkur. 5 mal 0,3 ccm Hypophysin mit jeweils halbstündigen Intervallen. 5 mal 1 Tablette Chininum hydrochloricum. 10 Uhr abends: Patientin hat kräftige Wehen, Wehenpause 2 Minuten. Blutabgang nur sehr gering. Fundushöhe unverändert. 10 Uhr nachts: Ausstoßung des Foetus mit Eihaut. Foet 25 cm lang, trägt die Zeichen eines vor längerer Zeit erfolgten Todes. Blaufärbung (Durchschimmmern) der Bauchdecken. Runzelungen der Haut. Keine ausgesprochene Mazeration. Fast keine Blutung. Bald darauf lassen die Wehen nach. Die Plazenta folgt nicht. $^3/_4$ Stunden nach Ausstoßen der Frucht wird in Aethertropfnarkose und nach üblicher Desinfektion der Hände mit dem Finger in den Uterus eingegangen. Die Plazenta liegt z. T. vor, z. T. wird sie stückweise vom Uterus gelöst. Im hinteren Scheidengewölbe fühlt der Finger ein an der Cervix festsitzendes Gewebe. Es wird nicht weiter daran gezogen, sondern die Portio im Speculum eingestellt. Hierbei blutete es sehr stark. Es zeigt sich, daß ein querer Riß an dem hinteren Teile der Portio besteht, so daß man dieselbe halb nach oben abheben kann. Der eigentliche äußere Muttermund ist durchgängig. Da es sehr stark blutet, $^1/_2$ ccm Gynergen, nach 10 Minuten 1 ccm Hypophysin intravenös, da die Blutung nicht aufhört. Inzwischen wird mit der großen stumpfen Curette in den äußeren Muttermund eingegangen und der sich nach Hypophysin kontrahierende Uterus mit der Curette ausgetastet und noch vorhandene kleine Plazentarreste entfernt. Nach der Abrasio blutet es nicht mehr. Dann wurde die Portio mit drei Situationsnähten verschlossen, der Uterus und die Vagina mit Jodoformgaze tamponiert.

Der Puls ist sehr klein und fliegend, deshalb Kampfer und Hexeton, Tropfeinlauf mit Coffein und Cardiazol. Danach wird der Puls besser. Keine sonderliche Blutung.

6. XI.: Temperaturanstieg auf 37,8. Puls gut.

7. XI.: Temperaturabfall, keine Beschwerden. Haemoglobin 48%. Patientin bekommt Hepartrat, 3 mal täglich 20 Tropfen Secale.

13. XI.: Gynäkologischer Befund (Prof. M.): Muttermund in Form einer Querspalte. Schmächtige Portio sieht nach vorn. Im hinteren Scheidengewölbe sieht man eine querverlaufende Wunde. Uterus klein, gut zurückgebildet, anteflektiert. Adnexe und Parametrien frei. Im Speculum fistula cervicis laqueatica.

Haemoglobin: 57 %.

14. XI.: Patientin steht auf, sieht noch sehr blaß aus. Schwarzsalbentampons in das hintere Scheidengewölbe.

16. XI.: Patientin fühlt sich wohl. Zur Hebung des Allgemeinbefindens Höhensonnenkur.

24. XI.: Die Portio ist teilweise angeheilt. Man kann bequem mit der Sonde vom äußeren Muttermund durch die hintere Wundöffnung der Portio gelangen. Uterus klein anteflektiert beweglich. Adnexe und Parametrien beiderseits frei. Patientin wurde entlassen mit der Anweisung, sich nach einiger Zeit wieder vorzustellen.

Diagnose: Abortus Mens V. Fistula cervicis laqueatica.

Therapie: Ausräumung und Naht der Fistel.

Fall II:

H., Sofie, 16 Jahre. Haustochter aus S.

Anamnese: Eltern und Geschwister leben und sind gesund. Als Kind selbst Masern, sonst nie ernstlich krank gewesen.

1. Regel mit 14 Jahren in unregelmäßigen Abständen, 28—49 Tage, 3—4 Tage mittelstark ohne Beschwerden. Keine Geburt und kein Abort.

Letzte Regel Mitte Juni 29.

Keine Stuhl- und Harnbeschwerden, kein Ausfluß.

Patientin gibt an, ihre letzte Regel im Juni 29 gehabt zu haben. Danach fühlte sie sich schwanger, hatte Übelkeit und seit 14 Tagen morgendliches Erbrechen. Anfang September suchte sie Frau S., eine Hebamme auf, um sich von ihr zwecks Feststellung der Schwangerschaft untersuchen zu lassen. Die Frau soll ein Instrument in die Gebärmutter eingeführt haben, sie konnte aber mit Sicherheit eine Schwangerschaft nicht feststellen und der Patientin geraten haben, später nochmal wiederzukommen. Nach der Untersuchung bekam Patientin Schmerzen. Am 7. September stürzte sie angeblich mit dem Rade, verspürte danach Schmerzen im Unterleib. Sie suchte aus diesem Grunde am 10. September die Hebamme wieder auf, die ihr jetzt eine Spülung mit wasserklarer Flüssigkeit machte. Sie fuhr mit dem Rad nach Hause. Unterwegs wurde ihr schlecht, sie mußte erbrechen, fiel in Ohnmacht und bekam eine starke Blutung. Am Nachmittag desselben Tages ging sie trotzdem auf den Acker, um zu arbeiten und hat diese Arbeit vom Mittwoch, den 11. bis Sonnabend, den 14. IX. bis morgens 10 Uhr fortgesetzt, wo sie gerichtsärztlich untersucht und zur weiteren Beobachtung der Klinik überwiesen wurde.

Objektiver Befund: Großes kräftiges Mädchen in sehr gutem Ernährungszustand. Häute und sichtbare Schleimhäute gut durchblutet.

Pupillen gleich weit, reagieren auf Licht und Convergenz.

Mund: Zunge feucht, belegt. Rachenorgane ohne Veränderung.

Lungen: Grenzen gut verschieblich, sonorer Klopfschall, überall vesiculäres Atemgeräusch.

Herz in normalen Grenzen, Töne rein, Aktion regelmäßig.

Abdom: Leib weich, überall gut eindrückbar, kein Druckschmerz.

Extremitäten und Reflexe ohne Veränderung.

Urin: Albumen, leichte Trübung, kein Zucker. Im Sediment wenig Leucozyten, einige Erytrozyten, Epithelien, Bakterien.

Temperatur 37,8 axillar. Puls 100 in der Minute, kräftig, regelmäßig.

Blutsenkungsgesschwindigkeit nach Fahraeus: 70 Minuten, Haemoglobin 70%.

17. IX. Gynäkologischer Befund: Scheide mäßig weit, aufgelockert. Portio in der Interspinal-Linie in der Mitte und sieht nach hinten. Äußerer Muttermund grübchenförmig, geschlossen. Uterus gut hühnereigroß, anteflektiert, weich, beweglich. Adnexe und Parametrien frei. Im Speculum sieht man die livide verfärbte Poriio. In der Scheide etwas bräunliches Sekret. Eine Verletzung ist nirgends feststellbar. Derselbe Befund wurde bei der Aufnahme erhoben.

Diagnose: Graviditas mens II.–III. Abortus imminens.

Therapie: Zunächst konservativ, Bettruhe, Eisblase.

Verlauf:

15. IX. Morgentemperatur 40°, Puls 116 in der Minute. Subjektiv beschwerdefrei. Abdomen nicht aufgetrieben, weich und gut eindrückbar. Palpation oberhalb der Symphyse schmerzhaft. Keine Blutung. Zunge feucht, etwas belegt. 5 ccm Introcid intravenös. Am Nachmittag Temperaturabfall auf 38°.

16. IX. Morgentemperatur 37,1. Patientin fühlt sich wohler als am Vortage. Nochmals 5 ccm Introcid iv. Gegen 11 Uhr vormittags Schüttelfrost und Fieberanstieg auf 40°, nachmittags Besserung. Abendtemperatur 37,8. Geringe blutige Absonderung.

17. IX. Gegen 5 Uhr morgens Schüttelfrost, Temperatur 40°. Einige Stunden später Erbrechen. Leib weich, keine peritonitischen Symptome. Am Abend klagt Patientin über ziemliche Schmerzen im Kreuz, die nach einiger Zeit nachlassen.

18. IX. Keine Schmerzen mehr, etwas schmierig-bräunliche Absonderung. Abends gegen 10 Uhr setzen ganz plötzlich regelmäßige Wehen ein, begleitet von einer mäßigen Blutung.

Am 19. IX. Früh 1 Uhr, Spontanausstoßung der Frucht. Es blutet kaum, 1 ccm Hypophysin intramuskulär. Die Plazenta löst

sich, doch gelingt es nicht, sie durch Druck von außen herauszubefördern. Einsetzen eines Speculum und Entfernung der zum Teil gelöst in der Scheide liegenden Plazenta mittels Winter'scher Abortzange. Hierbei reißt die Plazenta ab. Der größte Teil aber ist entfernt, es kommt der Muttermund zu Gesicht, der etwa für einen Finger durchgängig ist. Bei Entfernung der restlichen Plazenta ergibt sich nun der überraschende Befund, daß diese aus einem Loch am hinteren Scheidengewölbe kommt. Das Loch ist, wie sich nach Anhaken und vorsichtigem Hochziehen der Portio zeigt, etwa markstückgroß, mit unregelmäßig zerfetztem Rand, bläulichrot verfärbt. Zwischen ihm und dem äußeren Muttermund befindet sich eine ca. $1\,^1/_2$ cm breite Brücke. Geringe Blutung. Nachkurettieren mit mittlerer stumpfer Curette. Die Hinterwand ist äußerst weich und morsch und die Curette gleitet in die Tiefe, vermutlich in obig beschriebenes Loch. Die Currettage wird sofort abgebrochen, es blutet nicht. Auf Naht des Loches wird verzichtet, wegen der zweifellos bestehenden Infektion. Tamponade mit Jodoformgaze. $^1/_2$ ccm Gynergen intramuskulär, 5 ccm Introcid intravenös, Eisblase.

22. IX. Keine Temperatursteigerung, gutes Allgemeinbefinden, Wochenfluß noch leicht blutig, 3 mal täglich 15 Tropfen Liquidrast.

27. IX: Gynäkologischer Befund (Prof. M.): Muttermund quer gespalten, geschlossen. In der hinteren Ceryixwand fühlt man ein muttermundähnliches Gebilde, in das man den Finger bequem einlegen kann. Uterus klein, anteflektiert-retrovertiert, beweglich. Adnexe und Parametrien beiderseits frei. Im Speculum sieht man den quergespaltenen äußeren Muttermund und die oben beschriebene Wunde, die etwas schleimig belegt ist.

28. IX: Patientin steht auf, ist seit 8 Tagen fieberfrei, keine Blutung mehr.

4. IX. 29: Bei allgemeinem Wohlbefinden wird Patientin heute entlassen.

Diagnose: Abortus febrilis arteficialis Mens 2—3. Fistula cervico vaginalis laqueatica.

Therapie: Digitale Ausräumung der Plazenta und Nachtastung mit der Curette.

Fall III.

Ich möchte hier über einen weiteren Fall berichten, den ich Gelegenheit hatte, in der Universitäts-Hautklinik Göttingen zu beobachten.

Tr., Christine, 21 Jahre, Arbeiterin, z. Zt. auf Wanderschaft, wird wegen Gonorrhoe-Verdacht eingeliefert. Familienanamnese ohne Besonderheiten.

Eigene Anamnese: Als Kind nie ernstlich krank gewesen. 1. Periode mit $14^1/_2$ Jahren, regelmäßig alle 4 Wochen 3 Tage mit heftigen Schmerzen. Keine Geburten, einen Abort 1930. Stuhl- und Harnfunktion ohne Veränderung, eitriger Fluor.

Sie gibt an, im April 1930 die letzte Periode gehabt zu haben. Sie ist bis September 30 regelmäßig ihrer Arbeit in einer Fabrik nachgegangen. Eines Tages trat nach dem Tragen eines schweren Gegenstandes eine schwache Blutung auf, die sich nach 3 Tagen erheblich verstärkte. Darauf Auftreten heftiger Wehen und Abgang der Frucht. Die Nachgeburt sei aber sitzen geblieben.

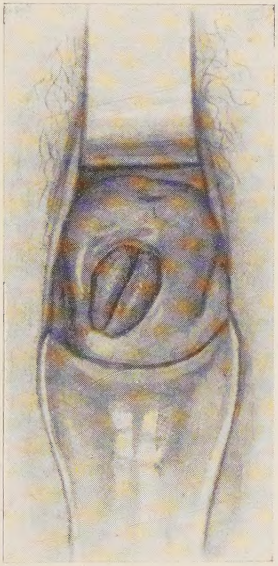

Darauf sei eine sehr starke Blutung aufgetreten, die erst nach Entfernung der Plazenta durch den Arzt zum Stillstand gekommen sei. Ein Abtreibungsversuch wird entschieden in Abrede gestellt.

Status praesens: kräftig gesund aussehendes Mädchen. Häute und Schleimhäute gut durchblutet. Die interne Untersuchung ergab keine krankhaften Veränderungen.

Die gynäkologische Untersuchung ergibt eine allseitig glatte, derbe, plumpe Portio mit einem eben für eine enge Sonde passierbaren äußeren Muttermund. Uterus klein, anteflektiert beweglich. Adnexe und Parametrien beiderseits frei. Im Speculum er-

gab sich der überraschende Befund, wie ihn obenstehende Zeichnung deutlich zum Ausdruck bringt.

Im Anschluß an diese drei Fälle möchte ich zunächst einige weitere in der Literatur niedergelegte folgen lassen.

1. **Neugebauer:** 27jährige Frau, vor 3 Jahren künstlicher Abort. An der hinteren Wand der Cervix eine sagittal verlaufende, 2 cm lange, 1,3 cm breite Fistel, entstanden durch instrumentelle Verletzung beim künstlichen Abort. Später Conception und Abort im fünften Monat durch die Fistel. Erst nach 3maliger Operation Verschluß der Fistel erzielt.

2. **Krakow** (zit. n. Neugebauer): 22jährige Frau, mit 18 Jahren künstlicher Abort im dritten Monat, an der hinteren Wand der Cervix 2 cm oberhalb des äußeren Muttermundes eines Fistel, durch instrumentelle Perforation entstanden. Als begünstigende Momente kommen starke Anteflexio uteri und Stenose des Muttermundes in Betracht. Später Conception durch die Fistel und sub partu Discision der Gewebsbrücke zwischen Fistel und äußerem Muttermund. Trotz dreimaliger Naht blieb noch eine ca. hanfkorngroße Fistel zurück.

3. **Jaquet** (zit. n. Neugebauer): 22jährige Frau, querverlaufende, 2 - 3 cm große Fistel an der hinteren Wand der Cervix. Entstehung der Fistel infolge Spontanruptur der hinteren Cervixwand bei Abort im siebenten Monat. Als begünstigende Momente kommen starke Anteflexio uteri und Stenose des äußeren Muttermundes in Betracht. Keine Vernähung der Fistel.

4. **Steffek** (zit. n. Neugebauer): Junges Mädchen, vor $^3/_4$ Jahren Abort im 5. Monat, querverlaufender, ca. bohnengroßer Riß der hinteren Cervixwand. Entstehung der Fistel durch Querruptur der hinteren Cervixwand bei Rigidität und Stenose des äußeren Muttermundes.

5. **Piering-Schautu** (zit. n. Neugebauer): Fistel der hinteren Cervixwand, entstanden durch Querruptur bei Fehlgeburt im 6. Monat, gleichzeitig starke Rigidität der Portio. Die Frucht wurde durch den Riß ausgestoßen.

6. **Rubinstein** (zit. n. Neugebauer): 26jährige Frau, Defekt der hinteren Cervixwand von der Größe eines Fünfpfennigstückes. Fistel entstanden durch instrumentelle Perforation der hinteren Cervixwand bei kriminellem Abort im 5. Monat. Gleichzeitig bestand auch Rigidität und Stenose des äußeren Muttermundes.

7. **Schülein** (zit. nach Neugebauer): Fistel der hinteren Cervixwand, bedingt durch instrumentelle Perforation bei kriminellem Abort.

8. **Olshausen** (zit. n. Neugebauer): Querruptur der hinteren Cervixwand bei Abort im 5. Monat. Es bestand außerdem pathologische Anteflexio uteri, Stenose und Rigidität des äußeren Muttermundes.

9. **Nordmann**: Frau A. N., 32 Jahre. Familienanamnese ohne Besonderheiten. Als 13jähriges Kind Scharlach, mit 17 Jahren Gelenkrheumatismus, darauf Herzfehler. Erste Regel mit 14 Jahren, regelmäßig alle 4 Wochen 3 Tage, mittelstark, ohne Beschwerden. Keine Geburt, zwei Aborte. 1. Abort mens VII (Frucht faultot). 2. Abort mens VII (keine ärztliche Hilfe, Wochenbett ohne Besonderheiten).

Die Kranke gibt an, daß sie das Gefühl gehabt habe, daß bei der zweiten Geburt das Kind auf einem anderen Wege ausgetreten sei als das erste Mal. Die Frau kommt im April 1889 wegen gelblichen eitrigen Ausflusses in die Sprechstunde. Der Ausfluß enthält zeitweise Blutstreifen. Der Ehemann erzählt, daß er 4 Jahre vor seiner Verheiratung an einem harten Schanker mit darauffolgenden sekundären Erscheinungen erkrankt gewesen sei, seither aber gesund geblieben sei.

Befund: Mittelgroße schwächlich aussehende Person, die interne Untersuchung ergibt: Herz nach rechts verbreitert, Spitzenstoß nach außen gewölbt, präsystolisch-systolisches Geräusch an der Mitralis, verstärkter zweiter PT. Abdomen ohne Besonderheiten.

Äußerer Geschlechtsteil ohne Veränderung. Vulva geschlossen, Scheide mittelweit, glatt, keine Narben in den Scheidengewölben. Keine Beckenveränderung. Uterus anteflektiert, gut beweglich, nicht vergrößert. Äußerer Muttermund grübchenförmig, für eine mitteldicke Sonde gerade durchgängig, ohne sichtbare Narbenbildung. An der hinteren Wand der Cervix fühlt man einen etwa 50 Centimestückgroßen ziemlich in der Mittellinie gelegenen Defekt, der gegen den Halskanal zu trichterförmig wird, dessen Ränder sammetartig weich sind und sich allmählich in das übrige ziemlich derbe Gewebe des Scheidenteiles verlieren. Der erwähnte Defekt in der hinteren Cervixwand stellt sich nach Entfernung des ihn bedeckenden schleimig-eitrigen Belages als eine hochrote, leicht blutende Geschwürsfläche da, die sich allseitig nahezu 1 cm weit über den hinteren äußeren Teil des Gebärmutterhalses ausdehnt. Die Sonde dringt auf dem Wege des äußeren Muttermundes direkt in die nicht erweiterte und nicht verlängerte Gebärmutterhöhle. Sie wird in dem geschilderten Geschwür deutlich gefühlt.

10. **Dirmoser**: Frau S., Frau kam im Oktober 1896 zum ersten Male zur Untersuchung. Damals 30 Jahre, vor 5 Jahren

verheiratet. Mit 15 Jahren die erste Periode, litt stets an Dysmenorrhoe und Migräne, sodaß sie zu dieser Zeit bettlägerig war. Diese Beschwerden, sowie ein Cervixkatarrh, belästigen sie augenblicklich. Hat 2 Aborte durchgemacht. Ein instrumenteller Eingriff wird bei beiden Aborten in Abrede gestellt.

Die Untersuchung ergab bei der kräftig und gesund aussehenden Frau, bei der keine Spur einer luetischen Infektion aufzufinden war, eine virginale allseitig glatte Portio mit einem eben für eine enge Sonde passierbaren kleinen äußeren Muttermund. Am Abgang der hinteren Vaginalwand in die Cervix eine hellergroße, mit Granulationen bedeckte Stelle, aus der sich schleimiges Sekret entleerte und von welcher aus man leicht mit einer gewöhnlichen Uterussonde bis zum Fundus gelangen konnte. Patientin, die sich vor jedem instrumentellen Eingriff fürchtet, gibt eine evtl. Operation nicht zu. Die Therapie besteht daher in Abschabung und Ätzung der Fistelränder, sowie Sondierung des Uterus wegen Dysmenorrhoe, zuerst von der Fistel aus, später, nachdem sich dieselbe verkleinert und die Cervix durch Dilatation die Sondierung mit der Uterussonde möglich gemacht hat, durch diese. Die Patientin wurde im Jahre 1898 abermals gravide. Die Fistel war zu dieser Zeit klein-erbsengroß. Im Jahre 99, am Ende des 7. oder Anfang des 8. Monats Geburt eines lebenden Kindes. Die Geburt, die D. vom Beginn an beobachtete, um das Verhalten der Fistel zu derselben festzustellen, vollzog sich in der Weise, daß der vorliegende Kopf durch die Fistel trat. Das Orifizium externum blieb klein, die Vaginalportion wurde gegen den horizontalen Schambeinast gepreßt, der kleine Kopf passierte ohne weiteres die stark aufgelockerten nachgiebigen Fistelränder.

11. **Wormser**: H. L., 26 Jahre, Hausfrau. Eintritt 9. V. 98. Familienanamnese ohne Besonderheiten. Als Kind Masern. Chlorose. Erste Periode mit 14 Jahren, früher regelmäßig alle 4 Wochen 2—3 Tage, schwach, ohne Beschwerden. Bald nach der Heirat Conception. Zur erwarteten Zeit stellen sich Kindsbewegungen ein. 14 Tage später traten ohne äußere Ursache wehenartige Schmerzen auf, die nach 3 Tagen zugezogene Hebamme glaubte trotz der Wehen nicht, daß eine Geburt im Gange sei, da bei 3 maliger Untersuchung der Muttermund immer gleich für die Fingerkuppe eben zugängig war. „Stunden später trat plötzlich unter heftigen Schmerzen der Fet aus. Die Blutung war mäßig, Wochenbettfieberfrei. Die Patientin stand am 9. Tage auf. Seither sehr oft Kreuzschmerzen, starker Fluor, Menses unregel-

mäßig alle 2—5 Wochen, 4 Tage, stark, mit Beschwerden. Ein vor 2 Jahren eingelegtes Pessar hat die Schmerzen etwas gebessert, Stuhl- und Harnfunktion ohne Veränderung.

Status praesens: grazile Frau, Vulva und Vagina ohne Befund. Portio konisch, nach vorn gerichtet. Corpus mittelgroß, anteflektiert. Uterus beweglich, Muttermund oval ohne Einrisse, ist für einen dünnen Bleistift durchgängig, sieht nach vorn. 1 cm weiter oben sieht man im Speculum einen Defekt der hinteren Wand der Portio, der sich nach oben und hinten gegen das Scheidengewölbe zu erweitert, der Riß hat dreieckige Gestalt und läßt die vordere Wand des Cervicalkanals als tiefrote Masse durchblicken, seine Ränder entsprechen der Dicke der Corpuswand, sind stark gewulstet, sammetartig. Die Länge des Risses beträgt ca. $2^1/_2$ cm, die größte Breite nahezu 1 cm. Die durch den Muttermund eingeführte Sonde wird durch den Riß sichtbar. Keine Narbenbildung. Therapie: Operation.

12. **Ostcril**: D. R., 24 Jahre, Primipara, ledig.

Anamnese ohne Besonderheiten. Erste Periode mit 14 Jahren regelmäßig ohne Beschwerden, letzte Periode angeblich Anfang November 1903. Am 13. Dezember wird Patientin mit Wehen aufgenommen.

Status: große, gutgenährte Frau. Becken normal. Uterus oval, reicht zwei Querfinger unter den Nabel. Bauchdecken so straff gespannt, daß man die Frucht nicht durchtasten kann. Herztöne nicht hörbar. Wehen dauern 50 Stunden, Fruchtwasser vor 12 Stunden abgeflossen.

Äußeres Genitale normal. In die obere Hälfte der Scheide ragt ein walzenförmiges, etwa 3 Finger dickes Gebilde hervor, welches die Form einer enorm vergrößerten Portio vaginales hat. Am unteren Pol dieses Gebildes, etwas hinten, tastet man den äußeren, kaum für die Fingerspitze durchgängigen Muttermund. Die eingeführte Fingerspitze konstatiert einen hart dem äußeren Muttermund anliegenden Fruchtteil. Die Ränder des Muttermundes sind starr, unnachgiebig. Es handelt sich demnach um eine mit Rigidität des äußeren Muttermundes komplizierte Fehlgeburt. Die Frucht ist offenbar schon in den stark erweiterten und verdünnten Halskanal geboren worden, der sich infolgedessen stark zu einer cylindrischen Geschwulst erweiterte. Ehe man sich zur Dilatation des Muttermundes vorbereiten konnte, erfolgte spontan die Geburt einer lebenden Frucht, die nach $^1/_2$ Stunde gestorben ist. Da 2 Stunden nach der Geburt die Plazenta nicht abgegangen war, auch nicht mittels Credé

entfernt werden konnte und sich eine stärkere Blutung einstellte, entschieden wir uns für die manuelle Plazentarlösung. Beim Einführen des Fingers wurde folgendes festgestellt: die Portio vaginalis ist vom Scheidengewölbe an ihrer hinteren Insertionsstelle abgerissen und hängt infolgedessen lose am vorderen Scheidengewölbe herab. An der herabhängenden Portio ist eine etwa für eine Fingerspitze gurchgehende Öffnung zu tasten – der äußere Muttermund. Entfernung der Plazenta durch die Rißstelle.

13. **Bublitschensko**: E. A., 25 Jahre alt. Primipara. Aufnahme am 2. IX. 12, in das Institut wegen eines Aborts. Letzte Periode vom 15. VI. – 21. VI. 12. Vor und während der Schwangerschaft gesund. Vor Eintritt in das Institut war sie von einem anderen Arzt untersucht worden.

Befund: Körperbau kräftig, Becken normal, Bauchumfang 89 cm. Äußere Geschlechtsteile und Scheide ohne Besonderheiten. Der Fundus uteri eine Handbreit unter dem Nabel. Der Uterus in stark ausgeprägter Anteflexionsstellung. Seine Größe entspricht beinahe dem fünften Schwangerschaftsmonat. Das Collum verkürzt und verdickt. Die hintere Scheidenwand drängt sich ein wenig vor. Blutige Ausscheidung, die Blutung bestand nach Angabe der Kranken seit Anfang August. Ihre Ursache weiß Patientin nicht anzugeben, Abtreibungsversuch wird in Abrede gestellt. Starke und schmerzhafte Wehen. Temperatur beim Eintritt 39^0, Puls 116, 2 Stunden später $39{,}2^0$, Puls 120. Im weiteren Verlauf fiel die Temperatur bis auf 37^0. Bald nach der Aufnahme verstärkten sich die Schmerzen bei den Wehen sehr. Morgens Abgang einer toten Frucht, kurze Zeit darauf folgte spontan die Nachgeburt mit Eihäuten. Keine Abrasio. Im Wochenbett war bis zum 5. Tag die Temperatur normal, stieg dann bis $39{,}1^0$, Puls 102. Bei der bimanuellen Untersuchung erwies sich der Uterus in starker Anteflexio, fast faustgroß, von mittlerer Consistenz, nicht druckempfindlich, beweglich. Cervix verlängert, rüsselförmig, hart. Äußerer Muttermund vollständig geschlossen. Adnexe und Parametrien ohne Veränderung. An der Grenze zwischen dem hinteren Scheidengewölbe und dem Collum, zum äußeren Muttermund sich hinziehend, parallel der Cervixachse, fühlt man eine ovale Rißwunde, die einen Finger glatt durchläßt. Die Wunde führt ins Uteruscavum, im Speculum zeigt die Scheidenschleimhaut keine Veränderungen. Äußerer Muttermund von ovaler Form, ohne Zeichen einer Verletzung. $1\,^1/_2$ cm hinter dem äußeren Muttermund befindet sich eine rund-

liche Rißwunde mit einem Durchmesser von ungefähr 3 cm, die in ihrer Mitte eine kraterförmige Vertiefung aufweist, durch welche nekrotische Eifetzen heraushängen. Die Ränder der Wunde zeigten Granulationen. Ein in das Orificum externum eingeführte Sonde drang bequem in das Cavum und auch in die Wunde. Operation wurde von der Patientin abgelehnt, sie entzog sich weiterer Beobachtung.

14. **Derselbe**: E. A, 21 Jahre, Primipara. Wurde am 29. IV. 1913 ins Institut aufgenommen. Letzte Periode 18. XII. bis 25. XII. Vor dem Eintritt ins Institut ging nach Angabe der Kranken schon 4 Tage Blut ab. Eine Ursache dafür weiß Patientin nicht anzugeben, Abtreibungsversuche abgelehnt.

Befund: Vagina ohne Veränderung. Die Größe des Uterus entspricht beinahe dem 4. Schwangerschaftsmonat. Temperatur 37,4. Puls 84. Äußerer Muttermund kaum für einen Finger durchgängig. Zwei Stunden nach der Aufnahme ging die Frucht ab, 5 Minuten später spontan die Nachgeburt. Die Wehen waren sehr schmerzhaft und ohne Unterbrechung. Blutige Ausscheidungen mit putridem Geruch. Puls 120. Bei der bimanuellen Untersuchung und der mit Speculis erwies sich folgendes: $^1/_2$—1 cm hinter dem äußeren Muttermund befindet sich an der Hinterwand des Collum eine Öffnung vom bedeutenden Dimensionen mit unregelmäßig zerrissenen Rändern von schmutzig grauer Farbe, die in das Uteruscavum führt. Die Öffnung faßt zwei Finger. In dem Unteruscavum befindet sich geronnenes Blut, Entfernen desselben mit dem Finger und Curette durch den Riß. Tamponade.

15. **Pawloff** (zit. n. Bublitschensko): 20jährige Primipara. letzte Regel nach Angabe der Patientin vor 1 Monat. Bei der Aufnahme ins Krankenhaus wurde eine zweimonatige Gravidität festgestellt. Uterus war anteflektiert, enger rigider Muttermund. Rüsselförmige vordere Lippe, Cervix verdickt. Hintere Wand gedehnt. Starke schmerzhafte Wehen. Bei wiederholter Untersuchung wurde das Ei im Cavum der Scheide gefunden. Äußerer Muttermund intakt. 1 cm von ihm entfernt Riß in dem Collum. Die Brücke wurde durchschnitten und die Wunde nach dem Typus der Emmet'schen Operation vernäht. Prima intentio auf der einen Hälfte.

16. **Derselbe**: 24jährige Primipara, letzte Regel vor 3 Monaten. Äußerer Muttermund geschlossen, Uterus anteflektiert. Langes Collum, enge und rigide Cervix. Starke schmerzhafte Wehen. Die Untersuchung nach dem Abort ergab eine Fistel, 0,5 cm vom

äußeren Muttermund entfernt. Dieselbe Operation wie im ersten Fall. Vollständige Heilung.

17. **Sawinoff** (zit. n. Bublitschensko): 30jährige Primipara. Graviditas mens V. 1 Tag vor der Aufnahme war Patientin von einer Hebamme wegen Blutungen tamponiert worden. Nach Entfernung der Tamponade wurde folgendes festgestellt: Äußerer Muttermund für einen Finger durchgängig. Das Collum kugelförmig aufgetrieben. Auf seiner rechten Wand ein Längsriß von 3 cm Länge, durch welchen der Fuß der Frucht durchgeschlüpft war.

18. **Derselbe**: 18jährige Primipara 2 monatige Schwangerschaft. Vor der Aufnahme hatte ein Arzt zu wiederholtem Male Instrumente ins Uteruscavum eingeführt. Äußerer Muttermund intakt. Riß in der hinteren Wand des Collum.

19. **Schashinsky** (zit. n. Bublitschensko): 26jährige Primipara. Graviditas mens V. Einleitung eines künstlichen Abortes. Nach Erweiterung der Cervix mit Hegar bis zu 13 wurde eine Metreurynter eingeführt und mit 100 ccm Formalinlösung gefüllt. Der Metreurynter wurde am folgenden Tag durch einen Riß in der hinteren Wand des Collum geboren, welcher $1^1/_2$ cm vom äußeren Muttermund entfernt war. Die Frucht ging gleichfalls durch den Riß hindurch. Operation lehnt die Patientin ab. Untersuchung ergab ein verlängertes Collum mit nicht großer runder Öffnung des äußeren Muttermundes, der rigid und nicht dehnbar war, sowie eine deutlich ausgesprochene Anteflexion.

20. **Hieß**: 32jähriger Primipara. 4 cm langer Querriß der hinteren Cervixwand, entstanden durch einen künstlichen Abort im sechsten Monat, vielleicht instrumentelle Verletzung. Außerdem bestand starke Rigidität und Stenose des äußeren Muttermundes. Glatte Heilung.

21. **Derselbe**: 24jährige Primipara. Riß der hinteren Cervixwand, 2 cm oberhalb des äußeren Muttermundes, Fünfkronenstück groß, entstanden durch den Austritt eines 5 Monate alten Föt bei künstlicher Unterbrechung der Schwangerschaft. Keine vollständige Heilung.

22. **Wiscynski**: N.N., 28 Jahre alt, seit 5 Jahren verheiratet. Erste Untersuchung im August 1915.

Anamnese belanglos. Erste Periode im 16. Lebensjahre, die folgenden in unregelmäßigen Interwallen alle 2, 3, 4 Monate, spärlich, sehr schmerzhaft, von 2tägiger Dauer. Nach der Verheiratung regelmäßig weiterhin sehr schmerzhaft. Zum Arzt führte sie der Verdacht auf Schwangerschaft; die erwartete Regel ist seit 3 Wochen ausgeblieben.

Objektiver Befund: Normal gebaute, mäßig gut genährte Frau, Mamma, Vulva normal, Introitus eng. Vaginalportion lang, mit sehr engem, der Symphyse zugekehrtem äußeren Muttermund, der Körper der Gebärmutter ist im Verhältnis zu deren Hals kleiner als normal, in sehr starker Anteflexion. Adnexe und Parametrien ohne Veränderung. Keine Schwangerschaftssymptome.

Diagnose: Hypoplasia uteri. Anteflexio uteri pathologica congenita. Stenosis orificii extreni uteri. Dysmenorrhoe. Sterilitas.

Da sich die Patientin zu einem operativem Eingriff nicht entschließen kann, wird vorläufig eine entsprechende symptomatische Behandlung eingeleitet. Im Januar 16 meldet sich die Kranke zum zweiten Male, indem sie angibt, im Oktober 1915 die letzte Regel gehabt zu haben. Sie fühle sich jetzt schwach, leide an Übelkeit und Erbrechen. Diesmal wird ein beginnende Schwangerschaft festgestellt. Im März beginnende Schmerzen im Unterleib und im Kreuz und geringe Blutung aus dem Genitale. Schmerzen haben zugenommen, sind seit Mittag sehr heftig, die anfangs spärliche Blutung seit 2 Stunden stärker. Bei der Untersuchung wird ein aus dem kleinen Becken heraufragender Tumor von zeitweise zunehmender Consistenz festgestellt, der seiner Beschaffenheit und Größe einem Uterus vom 4. Schwangerschaftsmonat entspricht. Die innere Untersuchung ergibt: mit Blut befleckte Vulva einer Primipara. Dicht am engen Scheideeingang fühlt man den Kopf des Foetus, weiter im Uterushals, die Schultern. Bei genauer Palpation kann man feststellen, daß die den Foet umgebenden Cervixränder nicht dem normalen, erweiterten äußeren Muttermund entsprechen, sondern die Ränder einer abnormen in der hinteren Wand des Uterushalses liegenden Öffnung darstellen, wogegen die vordere Lippe zusammen mit dem Rest der hinteren, als ein noch in der Länge von 1 $^1/_2$ bis 2 cm erhaltener knopfförmiger, gewissermaßen dem Foetuskopf vorn aufsitzender Teil der Vaginalportion getastet wird. Die hintere Fornix ist durch weiche, hoch hinaufreichende Blutgerinnsel angefüllt. Die Speculumuntersuchung bestätigt das vorherige Ergebnis.

Diagnose: Abort mens IV, Ruptur der hinteren Cervixwand. Eine Stunde später tritt unter heftigen Schmerzen eine stärkere Blutung ein. Es wird mit zwei Fingern in die Scheide eingegangen, der Foet am Halse gefaßt und behutsam nach außen entwickelt, während gleichzeitig die linke Hand durch Druck auf den Uterus von oben her den Eingriff wesentlich erleichtert.

Gleich nach der Geburt entleeren sich reichlich dunkle Blutgerinnsel, ziemlich starke Blutung. Credé mißlingt. Der Riß wird im Speculum eingestellt, die vordere und hintere Muttermundslippe mit der Doyen'schen Zange erfaßt und die bereits losgelöste Plazenta durch die Rißöffnung bequem digital entfernt. Bei dieser Gelegenheit ist der Riß fast genau am Übergang der Vaginalportion in die hintere Fornix lokalisiert worden. Wegen anhaltender Blutung werden mittels stumpfer Curette aus dem Uterus cavum Eireste entfernt. Streifendrainage des Uterus durch den Riß, zarte Tamponade der Scheide. Von einem sofortigen Zunähen der Wunde ist Abstand genommen worden, wiewohl der Zustand der Kranken unmittelbar nach dem Eingriff zufriedenstellend war, hing die Prognose begreiflicherweise davon ab, ob der oben beschriebene Riß als spontan erfolgt oder als künstlich erzeugt aufgefaßt werden müßte, etwa durch Verletzung mit dem von der Frau angeblich eingeführten Federhalterstiel.

23. **Graßmann**: M. H., 22 Jahre, ledige Verkäuferin. Eintritt 16. X. 19 abends $6^1/_2$ Uhr. Im September 18 Lues und Gonorrhoe aqueriert. Sonst nie ernstlich krank gewesen. Erste Periode mit 16 Jahren, immer regelmäßig, ohne Beschwerden, kein Partus, kein Abort. Letzte Periode am 18. VI. 19 mittags 1 Uhr beim Heben eines schweren Gegenstandes Schmerzen im Kreuz, und über der Symphyse. Keine Blutungen. Weiter nachwehenartige Schmerzen. Hinzugezogene Hebamme glaubt an die Möglichkeit eines Aborts und rät zur Beiziehung eines Arztes, da der äußere Muttermund noch geschlossen sei. Darauf Eintritt in die Frauenklinik, wo nach zweimaliger Untersuchung festgestellt wird, daß ein Abort nicht angenommen werden könne, da der äußere Muttermund fest verschlossen sei, Trotz Bettruhe und Eisumschlägen keine Besserung, darum Aufnahme in die Klinik. Da nach Anamnese und Befund ein beginnender, noch hintenanzuhaltender Abort angenommen wurde und eine Indikation für einen Eingrff nicht gegeben war, wurde vorerst von einer Vaginaluntersuchung Abstand genommen und Bettruhe und Opium verordnet. Nachts $1^1/_2$ Uhr unter zunehmender Wehentätigkeit trat eine starke Blutung auf. Die Untersuchung ergab folgendes: Die Vagina war mit Blutgerinnsel angefüllt. In diese war ein ungefähr 18 cm langer Foet samt Nabelschnur und Plazenta geboren. Nach Ausräumung der Vagina bot sich folgendes Bild: Portio livide verfärbt, Muttermund klein, fest geschlossen. An der hinteren Wand der Cervix, etwa 2 cm oberhalb des äußeren Muttermundes, fand sich eine fünfmarkstückgroße Wunde mit zerfetzten Rändern, die

in das Cavum uteri führte und die den zwischen Uterus und Rectum gelegenen Bindegewebsraum eröffnet hatte. Der Uterus war faustgroß, weich, stark aufgelockert, anteflektiert. Parametrien und Adnexe ohne Veränderung. Vernähen der Rupturstelle, keine Heilung. Nach 1 Jahr konnte derselbe Befund erhoben werden.

24. **Nevermann**: 22jährige Patientin wird wegen Blutungen und drohenden Abortes der Klinik überwiesen. Der gynäkologische Aufnahmebefund lautet folgendermaßen: In die Scheide wölbt sich ein praller Tumor vor, der sich, als die erweiterte Cervix erweist, in die der Abort geboren ist. Der äußere Muttermund ist nur wenig erweitert und stellte sich dem tastenden Finger als ein prall elastischer, verdickter derber Ring dar. Da bei den bestehenden starken Wehen die Entstehung einer Cervixscheidenfistel befürchtet werden mußte, so wird die Portio eingestellt – dabei wird die Unversehrtheit derselben festgestellt und in Narkose mit Hegar Dilitator bis 23 dilatiert. 4 Stunden später erfolgte die spotane Ausstoßung der Frucht mit vollständiger Plazenta und Eihäuten. Weiterer Verlauf ohne Besonderheiten. Entlassungsbefund durchaus normal, 1 Monat später wird Patientin wegen Blutungen wieder aufgenommen.

Die Portio ist klein, der Muttermund so fest geschlossen, sodaß eine Sondeneinführung nur mit Mühe gelingt. Auf der hinteren Seite der Portio aber befindet sich eine gut erbsengroße Öffnung in Form einer Cervixscheidenfistel. Wegen der Blutung Curettage. Nach 1 Woche wird Patientin beschwerdefrei entlassen. Nach 2 Monaten Nachuntersuchung. Uterus klein, anteflektiert, beweglich. Muttermund als Delle fühlbar, geschlossen. Auf der Hinterseite der Portio befindet sich die jetzt dem Muttermund an Größe gleichende Fistula cervico-vaginales laqueatica.

25. **Derselbe**: 21jährige Patientin wird wegen Blutungen ins Krankenhaus gewiesen. Sie hat vor 3 Wochen zu Hause einen Abort spontan durchgemacht. Es hat sich auch hier bei der Untersuchung eine Fistula cervico-vaginales laqueatica gefunden, etwa bohnengroß mit gezackten Rändern. Der Muttermund war auffallend eng und rigide.

26. **Kosminski**: E. L., 22jährige Verkäuferin. Erste Menses mit 13 Jahren, stets regelmäßig 2 - 3 Tage lang, vor Eintritt der Menses stets geringe Schmerzen, sonst ohne Besonderheiten. Früher stets gesund, 1920 Grippe. Letzte Periode Ende Dezember. Am 25. Januar machte Patientin heiße Seifenspülungen mit einem

Rohr aus Hartgummi, das sie mit ziemlicher Gewalt mehrfach einführte. Dabei etwas Schmerzen. 2 Tage darauf stellte sich rötlicher Ausfluß ein, der allmählich stärker wurde. Schmerzen erträglich. Am 10. Februar stärkere Blutungen, 11. Februar wehenartige Schmerzen, abends Ausstoßen einer ca. 8 cm langen Frucht. Am 12. Februar Hinzuziehung des Arztes, der folgenden Befund erhebt:

Mittelkräftige, etwas anämische Patientin. Temperatur 37,9. Beim Eingehen in die Scheide entleeren sich übelriechende Blutgerinnsel, sodaß sofort der Verdacht auf kriminellen Eingriff besteht. Der äußere Muttermund ist für einen Finger durchgängig. Dicht unter ihm an der hinteren Cervixwand gelangt der untersuchende Finger in ein zehnpfennigstückgroßes Loch, aus dem es blutet. Uterus anteflektiert, jedoch nicht spitzwinkelig. Adnexe frei. Die Einstellung der Portio im Speculum bestätigt den Befund. Aus der mit schmierigem Belag bedeckten Fistelöffnung hängt die dünne Nabelschnur heraus. Die Umgebung der Fistelöffnung ist z. T. gangränös, das hintere Scheidengewölbe unverletzt. Digitale Ausräumung der Plazenta. Äußerer Muttermund gut durchgängig. Bei der Abrasio kann die Curette nach Belieben durch die Fistel oder den Muttermund geführt werden.

27. **Seiß**: F. D., 22jährige ledige Arbeiterin. Aufnahme 2. 7. 20. Allgemeine Vorgeschichte belanglos. Erste Periode mit 11 Jahren, immer unregelmäßig, schwach, ohne Beschwerden. Primipara. Letzte Periode im Januar. Am 1. 6. plötzlich starke Blutung beim Heben eines schweren Korbes, wird vom Arzt deswegen eingeliefert. Vaginaluntersuchung: Portio verkürzt, Cervicalkanal für einen Finger durchgängig. Uterus anteflektiert, faustgroß, beweglich. Linke Adnexe und Parametrium frei, rechte Tube fingerdick, druckempfindlich. Etwa 2 cm oberhalb des äußeren Muttermundes eine Perforation mit querverlaufenden zerfetzten Wundrändern. Sie läßt gut zwei Finger passieren. Die Verletzung betrifft nur den Scheidenteil, das hintere Scheidengewölbe ist nicht verletzt und das Peritoneum des Douglas nicht eröffnet. Die Frucht ist abgegangen, die Plazenta sitzt im Uterus, und da sie sich nicht durch Credé entfernen läßt, wird sie digital durch die Perforationsstelle entfernt. Keine Nachblutung. Verschluß des Risses mit einigen Knopfnähten. Nachuntersuchung nach einigen Monaten: Portio gut formiert, lang, Uterus klein anteflektiert beweglich, Adnexe beiderseits frei. An der Hinterwand der Cervix eine narbige, trichterförmige Einziehung, in deren Tiefe eine Fistel, die für Hegar IV durchgängig ist. Mutter-

mund grübchenförmig. Man kommt sowohl durch den Muttermund als auch durch die Fistel in das Cavum uteri.

28. **Derselbe**: E. L., 22 Jahre, ledige Plätterin. Aufnahme 20. 7. 1920.

Anamnese: Früher immer gesund. 1. Periode mit 17 Jahren regelmäßig, mittelstark. Keine Geschlechtskrankheiten, Primipara. Letzte Periode am 10. 5., jetzt, seit einigen Tagen ziehende Schmerzen im Rücken, ab und zu etwas Blutabgang, der in den letzten Tagen stärker geworden ist, deshalb Aufnahme.

Gynäkologischer Befund: Muttermund grübchenförmig, Cervix ballonartig erweitert. Cervikalkanal etwa für Hegar VI durchgängig. Uterus dem mens IV entsprechend, anteflektiert. Adnexe frei. Leichte Blutung. Da sich der Befund nach 6 Stunden nicht geändert hat, Teile der Frucht aber schon im Cervicalkanal zu liegen scheinen, wird, um das Ausstoßen der Frucht zu beschleunigen, Chinin 1,0 c. Urethan iv. gegeben. Darauf schlagartig kräftige Wehen, Patientin sehr unruhig. Gegen Morgen Fruchtwasserabgang, Spontangeburt einer 15 cm langen Frucht. Die Plazenta läßt sich nicht exprimieren, Patientin blutet; deshalb soll digital ausgeräumt werden. Beim Touschieren zeigt sich, daß der Muttermund nicht erweitert ist, etwa erbsengroß, nicht dehnbar. In der Mitte der hinteren Cervixwand $1^1/_2$ cm oberhalb des äußeren Muttermundes eine Querruptur, durch die zwei Finger durchgeführt werden können. Der Riß betrifft nur den Scheidenteil des Uterushalses. Scheide und Douglas sind nicht eröffnet. Aus der Perforation hängen Eihautfetzen und Nabelschnur heraus, Plazenta ist ungelöst, sitzt an der Rückwand des Uterus, sie muß digital und instrumentell durch die Perforation entfernt werden. Da Neigung zur Blutung besteht, wird tamponiert, und zwar durch den äußeren Muttermund. Keine Naht.

29. **Bauer**: Am 25. November 1924 wurde die 30jährige Patientin E. von einem Kollegen in die Klinik eingeliefert mit dem Ersuchen, aus einem in hinteren Scheidengewölbe befindlichen Ulcus eine Probeexcision vorzunehmen.

Anamnese: Seit mehr als 2 Jahren Ausfluß, der während der letzten Schwangerschaft schon in den ersten Monaten begann und in letzter Zeit erheblich zunahm. Sonst keine Beschwerden. Außer verschiedenen Kinderkrankheiten immer gesund gewesen. Erste Periode mit 14 Jahren, immer regelmäßig alle 4 Wochen, 2 – 3 Tage, sehr schwach mit leichten Krämpfen. Vor 4 Jahren ein Abort im fünften Monat spontan. Einen Partus vor 2 Jahren

spontan. Dammriß genäht, afebriles Wochenbett. Stuhl- und Harnfunktion ohne Besonderheiten.

Befund: Genähter Damm, Vagina weit und lang, im unteren Anteil glatt. Im hinteren Scheidengewölbe ein ca. 1 cm langes, 0,5 cm breites Ulcus, das bei Berührung leicht blutet, unregelmäßig gestaltet und spaltförmig eingezogen ist und anscheinend bis in den Cervicalkanal reicht. Portio ist ganz nach vorne gerichtet, konisch glatt, Muttermund sehr eng, grübchenförmig. Uterus spitzwinkelig anteflektiert, knapp die normale Größe erreichend, hart mit glatter Oberfläche, gut beweglich. Adnexe und Parametrien beiderseits ohne Veränderungen.

29. **Becker**: Frl. K., Krankenwärterin, 19 Jahre, Primipara. Letzte Periode im März 20. Als Patientin etwa 5 Wochen später am Ausbleiben der Periode merkte, daß sie schwanger war, ging sie zu einer älteren Krankenwärterin, die ihr ein Röhrenspeculum einführte und mit einem langen Hartgummirohr „purrte" und eine Injektion machte. Die Instrumente waren vorher in einer desinfizierenden Lösung abgewaschen. Der gewünschte Erfolg blieb zunächst aus. Deshalb wurde die eigenartige Behandlung fast täglich fortgesetzt, bis Mitte Juli eines Tages eine starke Blutung auftrat. Patientin, die bis dahin noch gearbeitet hatte, suchte darauf die Klinik auf. Puls und Temperatur normal, geringe Blutung.

Befund: Die Portio ist zapfenförmig und schaut nach vorn. Der äußere Muttermund ist eben für einen Finger durchgängig. In der hinteren Wand der Portio, etwa $1\,^1/_2$ cm vom äußeren Muttermund entfernt, befindet sich ein bequem für zwei Finger durchgängige Perforationsöffnung, die vom Cervicalkanal aus in das hintere Scheidengewölbe führt. Die Wundränder sind zerfetzt und schmierig belegt. Ein Arm der 18 cm langen Frucht ist durch das Loch in die Scheide vorgefallen, während der Foet selbst cunduplicato corpore in der Perforationsöffnung, bezüglich im oberen stark erweiterten Cervicalkanal liegt. Einstellung mit dem Speculum und Entfernen des Foet mittels Abortzange und Exprimieren der Plazenta durch Credé. Beim vorsichtigen Nachtasten fühlt man, daß oberhalb der Verletzung noch ein etwa 1 cm langes Stück vom Cervicalkanal erhalten ist, das sich vom stärker kontrahierten inneren Muttermund deutlich abgrenzen läßt. Der Uterus ist leer anteflektiert beweglich. Adnexe und Parametrien ohne Veränderungen, Verlauf fieberfrei.

30. **Derselbe**: Frau S., 26 Jahre, Erstgeschwängerte, am 8. Juni letzte Periode. Nachdem dieselbe Anfang Juli aus-

geblieben war, machte Patientin sich dreimal mit einem langen dünnen Rohr eine Seifenwassereinspritzung. Einige Tage später Blutung und Schüttelfrost. Darauf wird Patientin vom Arzt in die Klinik eingeliefert. Bei der Aufnahme Temperatur 40°, im Vaginalsekret Staphylococcen. Narkoseuntersuchung: Vagina mit geronnenem Blut angefüllt. Äußerer Muttermund für zwei Finger durchgängig. Fast die ganze hintere Cervixwand ist bis in das hintere Scheidengewölbe aufgerissen, der Douglas nicht eröffnet. Der Riß ist gut einen Finger lang und läßt am äußeren Muttermund nur einen schmalen Kranz stehen, sodaß dieser intakt erscheint. Uterus anteflektiert, gänseeigroß, beweglich. Die rechten Adnexe sind verdickt. Die Austastung des Uterus ergibt keine Perforation im Corpus. Mit der Curette werden einige übelriechende Plazentareste entfernt und dann der Uterus am äußeren Muttermund austamponiert. Einen Tag später Entfernung der Tamponade, dabei reißt die schmale Brücke der hinteren Muttermundslippe ein. Verlauf fieberfrei.

31. **Weiß** hat einen Abort von $4\frac{1}{2}$ Monaten bei einer Primipara beobachtet, bei welcher eine digitale Entfernung der Eireste durch eine Fistel in der vorderen Wand der Cervix ausgeführt wurde. Es bestand Collum conicum mit rigidem Muttermund und ein interstitielles Myom der hinteren Wand.

32. **Hausl.** Er betrifft eine 33jährige Viertgebärende, die früher zwei normale Geburten und einen Abort durchgemacht hat. Diese Fistel betraf die vordere Wand der Cervix und war ausgezeichnet durch ihren schrägen Verlauf und ihre abnorme Länge von 6 cm. Die Heilung der Fistel verlief glatt.

Wir haben also zusammen 35 Fälle von unkomplizierten Mutterhalsscheidenfisteln vor uns, woraus hervorgeht, daß dieselben doch nicht ein zu seltenes Ereignis sind.

Die Diagnose der frischen Fistula cervico vaginalis laqueatica ist im allgemeinen nicht schwer zu stellen. Als ihr Hauptsymptom ist die durch den Riß bedingte Blutung anzusehen, die, wie bei den Cervixrissen, ganz verschieden stark sein kann und in keinem Verhältnis zur Größe des Risses zu stehen braucht. Zur Erklärung der wechselnden Stärke der Blutung braucht man nur die anatomischen Verhältnisse der Arteria uterina zu berücksichtigen. J. Veit sagt darüber: „Gerade in der Gegend des Scheidenansatzes erfolgt die Umbiegung der Arteria uterina und der Abgang größerer Äste. Werden diese, sei es in der Wand, sei es nach Zerreißung der ganzen Dicke des Organs, eingerissen, so blutet es arteriell und weil hier nicht die günstigen Kontrak-

tionen des Uteruskörpers von Bedeutung sein können, so ist die Blutung andauernd und unabhängig von dem Grad der Zusammenziehung des Uteruskörpers". In unseren Fällen war die auftretende Blutung, die jedoch nach einiger Zeit teils von selbst, teils erst nach ärztlicher Hilfe sistierte, eine ziemlich starke. Die Annahme zu einer Fistelbildung bestand bei der Aufnahme der Fälle noch nicht. Diese wurden erst später bei exakter innerer Untersuchung besonders mit Hilfe des Speculums, gestellt.

Was den Sitz, die Größe und die Art der Fistel anbelangt, ist folgendes zu sagen: Weitaus die meisten Mutterhalsscheidenfisteln habe ihre Lokalisation an der hinteren Wand der Cervix, und zwar können die Risse median oder mehr seitlich gelegen sein. Von den 35 angeführten Fisteln befanden sich nur die von Weiß und Hausl beobachteten an der vorderen Cervixwand. Bemerkenswert ist ferner, daß alle Risse ungefähr 2-3 cm über dem äußeren Muttermund beginnen. Die typische Lokalisation dürfte nach der Ansicht von Hieß in anatomischen Verhältnissen begründet sein. Die Vorderwand der Cervix erfährt durch das bindegewebige muskulöse Septum vesico-vaginale eine Verstärkung, während die hintere Wand dieser Stütze entbehrt. Aus dieser Tatsache soll sich das häufigere Vorkommen der Mutterhalsscheidenfistel an der hinteren Wand der Cervix erklären lassen.

Auch die Ausdehnung der Risse schwankt in verschiedenen Grenzen. In unseren Fällen beschränkt sich der Sitz der Fistel auf den Cervicalkanal und begann ungefähr $1\,^1/_2 - 2$ cm oberhalb des äußeren Muttermundes. Ferner bedarf die Art des Risses der Erwähnung. Die Gestalt der Fistel kann längs oder quer verlaufend sein. In unserem ersten Fall fanden wir einen quer verlaufenden Riß, derart, daß sich die halbe Portio beim Anhaken nach oben abheben ließ. Beide anderen zeigen eine mehr schräge Verlaufsrichtung. Nach Breyters Meinung ist die Gestalt der Fistel vom Zufall abhängig. Eventuell könnte man daran denken, welche Muskelschicht, die längs oder die querverlaufende, stärker sei und dem Druck später nachgibt, bzw. der Ruptur unterliegt. So hätten wir durch die Ruptur der Längsfasern eine quere, durch die Ruptur der Querfasern eine längs verlaufende Richtung der Fistel zu erwarten.

Weitaus größere Schwierigkeiten als die Diagnose bereitet die richtige Erkenntnis der Aetiologie der Mutterhals-Scheidenfistel, was sich daraus erklärt, daß sie nur ganz ausnahmsweise direkt beobachtet werden können, und weil ferner die bereits

fertigen Fisteln einer rückschauenden Erklärung wenig sichere Anhaltspunkte bieten, weshalb von verschiedenen Autoren Verletzungen, Tuberkulose, Lues, Carzinom, operative Defekte zur Erklärung herangezogen wurden. Wenn wir über die Aetiologie der Mutterhals-Scheidenfistel ein richtiges Bild gewinnen wollen, so müssen wir zwischen den nach Geburten und den nach Abort entstandenen Fisteln unterscheiden. Bei rechtzeitigen Geburten können Cervix-Scheidenfisteln, gleich den Harnfisteln, entweder unmittelbar durch Zerreißung während des Geburtsaktes entstehen oder später als Resultat der Drucknekrose bei großen Mißverhältnissen zwischen dem Kopfe der Frucht und dem Beckenringe besonders bei rachitischen Gebärenden mit weiterhervorstehendem Promontorium, zurückbleiben. Im folgenden sollen nur die aetiologischen Momente für die Entstehung der Mutterhals-Scheidenfistel nach Abort erörtert werden. Neugebauer stellt als Entstehungsursache für die Mutterhals-Scheidenfisteln folgende Punkte auf:

1. Ein nur im unteren Teil verheilter Längsriß der Cervix uteri;
2. Unvollständig verheilte Wunde nach Emmet'scher Operation;
3. Ulzerative Prozesse verschiedener Art, z. B. Tuberkulose, Lues, Carzinom, Diphtherie;
4. Traumen verschiedener Art, speziell künstliche Abortversuche;
5. Angeborener doppelter Muttermund;
6. Spontaner Einriß einer Cervixwand, speziell der hinteren, wenn in einer ungewöhnlichen Rigidität der Portio, bei gleichzeitig bestehender Enge des äußeren Muttermundes eine Praedisposition zu übermäßiger Dehnung der Cervixwand gegeben ist.

Im Jahre 1919 veröffentlichte Wiscynski im Zentralblatt für Gynäkologie eine Arbeit in der er an Hand der Literatur und eigener Beobachtung darauf hinwies, daß für eine Gruppe von Mutterhals-Scheidenfisteln Anhaltspunkte gegeben sind, die dafür sprechen, daß gewisse konstitutionelle Bedingungen die Entstehung der zu Cervixlaqueafistel führende Verletzungen begünstigen. Er stellte an Hand von 19 Fällen folgende Leitsätze auf:

1. Fast alle Fälle von Cervix-vaginalfistel betreffen Primiparae und zwar häufig ältere.
2. Weitaus die meisten Fälle sind auf Aborte im vierten und fünften Schwangerschaftsmonat zurückzuführen.

3. Mit Ausnahme einer in der vorderen Wand der Vaginalportion entstandenen Fistel betreffen alle übrigen ihre hintere Wand.

4. In fast allen Fällen drängt sich als gemeinsames pathologisches Merkmal ein ganz bestimmtes Verhalten des Uterus oder nur der Vaginalportion, und zwar entweder im nicht schwangeren Zustand, oder aber während der Geburt bzw. des Aborts der Betrachtung auf. Es läßt sich immer wieder eine übermäßige Anteflexion des Uterus, Rigidität der Cervix, Unnachgiebigkeit der Portio oder zum mindesten des äußeren häufig zu kleinen Muttermundes nachweisen. Diese oben erwähnten Merkmale sind als der Ausdruck einer Konstitutionsanomalie im Sinne eines partiellen Infantilismus anzusehen, als dessen Hauptstigmata abnorme Statik (übermäßiger Knickungswinkel) oder durch anatomisch-histologische Bildungsfehler (Stenose des äußeren Muttermundes) gestörte Dynamik des Genitale zu bezeichnen sind.

Dieses eigenartige Verhalten weisen die von Wiscynski angeführten Fälle in mehr oder minder ausgeprägter Form auf.

Die gleichen Anschauungen bzgl. des Zustandekommens der Mutterhals-Scheidenfistel vertreten auch andere Autoren wie Graßmann, Nevermann, Bublitschenko, Hieß, Bauer, Seiß u. a., die bei ihren Fällen ähnliche Befunde erheben konnten. An Hand der von Neugebauer und Wiscinski für das Zustandekommen von Mutterhals-Scheidenfisteln aufgestellten ursächlichen Momente, will ich nunmehr die Aetiologie unserer Fälle erläutern.

Ein nur im unteren Teil verheilter Längsriß der Cervix uteri kommt als Ursache der Fistelbildung nicht in Frage, da die bei der Aufnahme der Patientin vorgenommene Untersuchung überhaupt keine Kontinuitätstrennung des Gewebes der Cervix erkennen ließ. Eine unvollständig verheilte Wunde nach Emmetscher Operation kann ebenfalls nicht für das Zustandekommen der Fistelbildung herangezogen werden, da Patientinnen noch keine gynäkologische Operationen durchgemacht hatten. Ulzerative Prozesse wie Tuberkulose etc. können durch die Untersuchung sowie die anamnästischen Angaben der Patientin ausgeschlossen werden. Ein angeborener doppelter Muttermund kann als Ursache der Fistelbildung nicht gelten, da bei einem angeborenen zweiten Muttermund die Öffnung nicht hinter, sondern neben dem wirklichen Muttermund liegen müßte. So wäre noch die Frage zu entscheiden, ob eine Konstitutionsanomalie oder ein Abtreibungsversuch in den beiden ersten Fällen vorliegt. Wisynski kommt in seiner Arbeit zu der Schlußfolgerung, daß in allen Fällen von Mutterhalsscheidenfisteln die Entstehung sich durch

eine angeborene individuelle Konstitution der weiblichen Geschlechtsorgane erklären lassen. In den beiden an der Universitätsfrauenklinik beobachteten Fällen fanden wir keinen Anlaß zur Annahme einer Konstitutionsanomalie, die zur Entstehung der Fistel genügend Grund geboten hätten. Lediglich der von mir in der Hautklinik beobachtete Fall kann im Sinne Wiscynskis gedeutet werden. Denn hier fanden wir noch nach einem Jahr nach dem Abort einen derben starren, kaum für eine dünne Sonde passierbaren äußeren Muttermund und starke Anteflexion des Uterus. Ich möchte hier über die interessante Tatsache berichten, daß die Behandlung der wegen Gonorrhoe eingelieferten Patientin mit den üblichen Stäbchen durch den Muttermund nicht möglich war, sondern durch die Fistel erfolgen mußte. Es wäre in diesem Falle wohl noch die Frage aufzuwerfen, ob nicht vielleicht im Anschluß an den Abort sich Entzündungsprozesse durch die festgestellte Gonorrhoe in der Cervix gebildet haben, die so zu einer pathologischen Veränderung des Gewebes, etwa einer leichteren Zerreißlichkeit geführt haben. Damit wäre ein prädisponierendes Moment für das Entstehen einer Fistel gegeben. Nach der Anamnese ist diese Entstehungsursache aber unwahrscheinlich, denn Patientin war nach ihrer Angabe z. Zt. des Abortes vollkommen gesund.

Für die beiden anderen Fälle müssen wir zu der Annahme kommen, daß beide Male durch Abtreibungsversuche die Fistelbildung eingetreten ist. Bei dem ersten Fall wohl infolge der Dilatation mit Hegarstift, bei dem zweiten Fall hat wohl die von der Hebamme ausgeführte Manipulation zu einer Verletzung der Cervixwand geführt. Obwohl bei der ersten Untersuchung nichts auf eine Verletzung hindeutete, liegt es doch im Bereich des Möglichen, daß die durch den Eingriff gesetzte primäre Verletzung zunächst so klein war, daß sie sich dem untersuchenden Finger entzog und erst nach Einsetzen der Wehen ein sichtbarer Riß der hinteren Cervixwand zutage trat. Auch Becker, Kosminsky u. a. Autoren stehen auf dem Standpunkt, daß ein Teil der Fälle von Mutterhalsscheidenfistel durch instrumentelle Verletzungen entstehen können, wie an Hand ihrer Fälle eindeutig bewiesen wird. Wir kommen schließlich aus dem Mitgeteilten zu der Annahme, daß für die Entstehung der Cervixlaquearfisteln neben einer Konstitutionsanomalie im Sinne eines partiellen Infantilismus ebenfalls instrumentelle Ursachen herangezogen werden müssen.

Was die Therapie der Mutterhalsscheidenfisteln anbelangt, so kommen neben konservativer Behandlung Ätzung und Operation

in Frage. Es gelten hier die gleichen Grundsätze wie für die Behandlung der Cervixrisse. Für diese hat schon Kaltenbach die primäre Naht vorgeschlagen und als die zweckmäßigste Behandlung empfohlen. Nach I. Veit ist bei allen Einrissen, welche die Cervixwand durchsetzen und als Quelle der Blutung anzusehen sind, entschieden die Naht indiziert. Um ein einigermaßen gutes Heilresultat zu erzielen, ist bei der Anlegung der Naht vor allem darauf zu achten, daß keine Verengerung des äußeren Muttermundes eintritt. Breyter weist besonders auf den erschwerten Abfluß der veränderten und reichlichen Sekretion der Gebärmutterschleimhaut nach dem Verschluß der Fistel hin. Er rät deshalb zuerst günstige Verhältnisse für den Abfluß der Sekrete durch die blutige Erweiterung des äußeren Muttermundes bzw. des Gebärmutterhalses zu schaffen, dann die Ränder anzufrischen und durch Nähte zu schließen. Mit den Anschauungen dieser Autoren, die auch von Nevermann, Hieß u. a. geteilt werden, stimmt Seiß nicht ganz überein. Nach seiner Meinung sollte man die frischen Perforationen namentlich dann, wenn sie nicht zu nahe dem inneren Muttermund gelegen sind, ruhig sich selbst überlassen. Mit der Rückbildung des Uterus nämlich hält auch die Rückbildung der Cervix gleichen Schritt, und schon dadurch verkleinert sich die Fistel wesentlich. Wenn dagegen der Riß höher hinauf gegen das Cavum uteri reicht, sodaß chronische Schleimhautkatarrhe und evtl. sogar Sterilität in der Folgezeit eintreten können, dann schlägt auch Seiß den operativen Verschluß der Fistel vor. An eine Störung einer späteren Gravidität durch die Fistel glaubt Seiß nicht. Er hält ferner einen therapeutischen Eingriff für notwendig, wenn sich durch Narbenzug, ähnlich wie beim Ektropium der Muttermundslippen Teile umgekrempelt haben und die Schleimhaut der Cervix zutage liegt. In den Fällen, in denen sich die erfolgreiche Naht der Fistel nicht ermöglichen läßt, wird sich die Behandlung auf lokale Kauterisation und Ätzung beschränken müssen, die jedoch wegen des fortwährenden Sekretabflusses nicht viel erreicht. Die Erfolge der Therapie bei operativem Verschluß der Fisteln sind im allgemeinen wenig günstig, woraus es sich erklären läßt, daß einzelne Autoren von einem operativen Eingriff oft Abstand nehmen. Mit nur ganz vereinzelten Ausnahmen führt in fast allen Fällen von Mutterhalsscheidenfistel der operative Verschluß das erste Mal nicht zum gewünschten Erfolg. Neugebauer berichtet über einen Fall, bei dem erst nach zweimaliger Operation der Verschluß der Fistel ein dauernder war. Krakow erreichte erst

nach dreimaliger Operation teilweisen Verschluß der Fistel. Diese schlechten Operationserfolge lassen sich nach Neugebauer aus der narbigen Beschaffenheit der Fistel und der starken Spannung des fibrösen Gewebes der Cervix erklären. Ferner ist noch die Größe des Risses von größter Bedeutung für den Heilungserfolg. In unseren beiden ersten Fällen steht der operative Verschluß der Fistel noch aus.

Als Folgen derartiger Fisteln sind hauptsächlich Cervixkatarrhe zu erwähnen, die von den Patienten als sehr unangenehm empfunden und zu schweren Gesundheitsstörungen führen können. Schwangerschaften enden entweder mit Abort, und zwar durch die Fistel, oder es stellt am normalen Schwangerschaftsende die zwischen äußerem Muttermund und Fistel gespannte Gewebsbrücke ein Geburtshindernis dar, welches operativ beseitigt werden muß. Für das Wochenbett haben die Fisteln meist eine verzögerte Involution zur Folge, die eine längere Bettruhe nötig machen. Erfolgte keine Naht der Wunde, so ist den Infektionserregern, die sich in der Scheide aufhalten, Gelegenheit geboten, in das Uteruscavum einzudringen und die verschiedenen Entzündungsformen hervorzurufen. Eine weitere wichtige Folgeerscheinung stellt die Ektropiumbildung dar, die besonders bei größeren Rissen und gleichzeitig bestehenden Lageveränderungen des Uterus hochradig sein können.

Aus den in Vorstehendem erwähnten und beschriebenen Fällen geht also deutlich hervor, daß die Fistula cervico-vaginalis-laqueatica oder Mutterhalsscheidenfistel der Folgezustand eines Längs- oder Querrisses einer der Cervixwände, und zwar meistens häufiger der hinteren als der vorderen Wand ist. Als aetiologische Momente kommen bei der Fistelbildung in Frage: Ein nur im unteren Teil verheilter Längsriß der Cervix uteri, unverheilte Wunde nach Emmet'scher Operation, ulzerative Prozesse verschiedener Art, Trauma, speziell abortive Manöver, kongenitaler doppelter Muttermund, spontaner Einriß der hinteren Cervixwand, ferner pathologische Anteflexio uteri, Rigidität oder Unnachgiebigkeit der Portio oder des äußeren Muttermundes. Die Heilung der Fistel ist nur selten eine vollständige. Was die Therapie anbetrifft, so ist ein Teil der Autoren für sofortigen Verschluß, die meisten verzichten wegen der schlechten Heilungsaussichten auf einen operativen Eingriff und behandeln in konservativer Weise. Als Folgeerscheinungen der nicht verheilten Fisteln sind anzuführen: Endometritis cervicis, ferner Ektropiumbildung, auch

wurde nicht allzu selten später Konzeption als auch Abort durch die Fistel festgestellt.

Unsere 2 zuerst angeführten Fälle betreffen jugendliche Primiparae bei denen sich der Sitz der Fistel an der hinteren Cervixwand befindet und bei denen der operative Verschluß noch aussteht.

Lebenslauf.

Ich wurde am 1. X. 1899 als Sohn des Arztes Hans Meinheit und dessen Ehefrau, Marie, geb. Niemann, zu Dransfeld geboren. Ich besuchte die Gymnasien in Göttingen und Hann. Münden und bestand, nachdem ich vom Frühjahr 1918 bis März 1919 im Heere gestanden hatte, 1920 die Kriegsreifeprüfung am Gymnasium zu Hann. Münden. Ich studierte in Göttingen und Marburg Medizin und bestand im Jahre 1925 in Marburg das Physikum. Nach Hören der Kliniken in Göttingen bestand ich 1929 das Staatsexamen. Nach achtmonatiger Praktikantenzeit an der Universitätsfrauenklinik Göttingen und viermonatiger an der Medizinischen Universitätsklinik Göttingen erhielt ich am 1. Oktober 1930 die Approbation als Arzt. Am 15. Oktober wurde ich als Assistenzarzt an der Universitätshautklinik Göttingen angestellt, mußte diese Tätigkeit vom 1. I. 1931 bis zum 31. III. 1931 unterbrechen, um am 1. IV. 1931 bis zum 30. IX. 1931 die alte Stellung wieder einzunehmen. Am 1. X. 1931 habe ich die Klinik verlassen, um mich der allgemeinen Praxis zuzuwenden.

Literatur-Verzeichnis.

Becker, Zwei Fälle von Fistula cervicis uteri laqueatica. Zentralbl. f. Gynäkologie 1920, S. 1084.

Bublitschenko, Abortus spontaneus praeter naturalis als aetiologisches Moment bei der Entstehung einer Fistula cervico laqueatica. Mon.-Schr. f. Geb.-Hilfe 1913, Bd. 38, S. 405.

—, Eine besondere Art von Cervixrissen nach Aborten. Journ. f. Geb.-Hilfe u. Gynäkologie (russisch) zit. n. Zentr.-Bl. f. Gynäkol. 1914, Nr. 28.

Bauer, Fistula cervico laqueatica. Aus d. gynäkol. Abtl. d. Wiener allgem. Poliklinik.

Dirmoser, Fistula cervico vaginales laqueatica. Zentr.-Bl. f. Gynäkol. 1902, Nr. 48, S. 1293.

Graßmann, Zur Kasuistik der Cervicovaginalfistel. Dtsch.-Med. Wochenschr. 1920, Nr. 26, S. 713.

Hausl, Über Fistula cervicis laqueatica. Inaug.-Diss. München 1923.

Hieß, Über die Pathogenese der Fistula cervicis uteri laqueatica. Zentr.-Bl. f. Gynäkol. 1920, Nr. 48, S. 1378.

Kaltenbach, Über Cervixrisse. Zentrbl. f. Gynäkol. 1893.

Kominsky, Ein Fall von Fistula cervico vaginales laqueatica, entstanden durch kriminellen Eingriff. Zentr.-Bl. f. Gyn. 1921, Nr. 35, S. 1243.

Neugebauer, Einige Worte über die Mutterhals-Scheidenfistel der Portio vaginalis uteri. Zentrbl. f. Gynäkol. 1902, Nr. 31, S. 820.

Nevermann, Die Fistula cervico vaginalis laqueatica. Zentrbl. f. Gynäkol. 1921, Nr. 26, S. 722.

Nordmann, Über einen Fall von Cervico-Vaginalfistel. Arch. f. Gynäkol. 1890, Bd. 39.

Osteril, Die Fistula cervico vaginalis laqueatica, bei der der Entstehungsmechanismus direkt beobachtet wurde. Zentrbl. f. Gynäkol. 1903, Nr. 6.

Seiß, Zwei Fälle von Fistulae cervicis uteri laqueaticae. Kasuistischer Beitrag. Zentrbl. f. Gynäkol. 1921. Nr. 19, S. 679.

I. Veit, Cervixriß i. P. Müllers Handb. d. Geburtshilfe, Bd. II, S. 169.

Weiß, Ruptura cervicis centralis anterior sub abortu. Zentrbl. f. Gynäkol. 1903, S. 167.

Wiscynski, Konstitution als Erklärungsprinzip für Ursache und Entstehungsmechanismus der cervicovaginalen Fisteln. Zentrbl. f. Gynäkol. 1919, Nr. 46, S. 937.

Wormser, Beitrag zur Kasuistik der cervicovaginalen Fisteln. Zentrbl. f. Gynäkol. 1902, S. 1269.